の画像が、カテーテル検査をしていないにもかかわらず、まるでカテーテル検査を受けたと見まがうばかりのきれいな画像として作成されます。

このマルチスライスCTは、登場以来、４列、８列、16列……と進歩を続けましたが、ついに64列という超高解像度、超短時間撮影の時代にまで突入しました。新病院では、現在世界で最高性能と考えられている64列マルチスライスCTを、１台ではなく同時に2台導入しています。

静かで閉塞感が少なく
PETのように癌を描出できるMRI

MRIは音がうるさく、検査中の閉塞感が問題となっていますが、今回新病院では、静かで、かつ閉塞感の少ない、最高スペックのMRIを導入しています。

また、このMRIには、もうひとつ「拡散強調画像」という大きな機能が備わっています。もともとは脳梗塞の早期診断に有用であると言われてきた画像処理法ですが、癌組織を他の正常組織と区別するのにも有用であることが分かり、この理論を応用して、まるでPET検査のように、MRIで癌のみを描出する画像を得ることが可能になりました(写真3)。現在その診断能についてデータが集積されつつあり、癌の描出に関してはPETと同等以上に有用である、という報告が相次いでいます。当院で今回導入するMRIには、この機能が備わっています。癌の手術後のフォローアップの一環として、また、癌検診のひとつとして、“ PETライクな、MRIによる癌診断 ”を行っていきます。

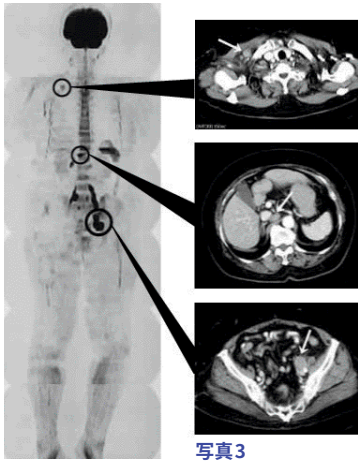
写真3

乳線撮影も２台体制で

数年前から、乳癌診療についてのさまざまな問題がマスコミで取り上げられ、行政もやっと重い腰を上げ、検診システムも含め、乳癌診療の変革がなされています。

当院には乳腺外科の専門医がいますので、乳腺専門外来にたくさんの患者さんが受診されます。この医療圏からだけでなく、かなり遠方からも患者さんが来院されるため、乳腺専門外来はいつも非常に混んでおり、患者さんの診療待ち時間が３時間以上になることもあります。そこで、検査だけでも少しでも早くできるようにと、新病院では乳線撮影装置を2台体制にしました。

充実した内視鏡検査室と生理検査室

新病院では、内視鏡検査室も一新されます。広い中待合い室に隣接して、男女別々に専用更衣室と専用トイレがあります。大腸内視鏡検査の準備のための下剤服用も、この広い中待合い室でゆったりと行うことができます。内視鏡検査室は3室用意され、プライバシーが保てるように、すべての検査室が完全にセパレートされています。

生理検査室にも広めの中待合い室があり、この周りを、心臓のエコー検査室、腹部のエコー検査室（２室）、脳波検査室、心電図室（２室）、トレッドミル室（負荷心電図室）が取り囲むように配置